



Két herbicid és egy inszekticid méreg hatásának vizsgálata madár embriókban

¹Keserű M., ²Komlósi V., ^{2,3}Mink J., ⁴Fáncsi T., ¹Szabó R., ¹Juhász É.,
¹Tavaszi J., ¹Várnagy L.

¹Veszprémi Egyetem, Georgikon Mezőgazdaság-tudományi Kar,
Keszthely 8360 Deák Ferenc u. 16.

²MTA Kémiai Kutatóközpont, Szerkezeti Kémiai Intézet, Molekulaspektroszkópiai Osztály
Budapest 1025 Pusztaszeri út 59-67.

³Veszprémi Egyetem, Műszaki Informatikai Kar, MÜKKI és MTA-VE Analitikai Kémiai Kutatócsoport
Veszprém 8200 Egyetem u. 10.

⁴SZIE Állatorvos-tudományi Kar, Budapest, 1400 Pf. 2.

ÖSSZEFOGLALÁS

Vizsgálatunk arra irányult, hogy a növényvédelemben széles körben alkalmazott három peszticid, a BI 58 EC, a Dual Gold 960 EC és a Stomp 330 EC esetleges egyedi embriókárosító hatását feltárjuk. A toxikológiai vizsgálat során két különböző – injektálásos vagy bemeztetéses – módot alkalmaztunk. A tyúktojások kezelését a keltetés megkezdésének napján (0. nap) végeztük. A feldolgozás két eltérő időszakban történt a kísérlet során. Az embriók egy részéből a keltetés 2. és 3. napján tartós preparátumot készítettünk a korai fejlődési stádium vizsgálatára. A többi tojást a kelés előtt két nappal, a keltetés 19. napján dolgoztuk fel az alábbiak alapján: 1. szövettani feldolgozás céljára mintát vettünk a májból és a hosszú nyakizomból; 2. az embriók csontvázrendszerében az esetlegesen előforduló fejlődési rendellenességek kimutatására festési eljárást alkalmaztunk; 3. FTIR és FT-Raman spektroszkópiai módszerekkel történő feldolgozás céljára szövettani mintát vettünk a májból és az agyvelőből. A szövettani feldolgozás során anyaghatásra utaló elváltozást nem tapasztaltunk egyik kezelési módnál sem. A korai fejlődési stádium vizsgálatok az injektálásos kezelésben a legtöbb anomáliát a Stomp 330 EC eredményezte. A bemeztetéses eljárásnál a rendellenességek azonos számban jelentkeztek mindhárom peszticid esetében. Az elváltozások a vérgyűrű megjelenése, az érhálózat, valamint a test fejlődésbeli elmaradása voltak. Az általunk alkalmazott csontvázfestési eljárás a Stomp 330 EC-vel, illetve a desztillált vízzel kezelt csoportban mutatott ki nagyobb számú fejlődési rendellenességet az injektált csoportban. A bemeztetésnél a Dual Gold 960 EC eredményezte a fejlődési eltérések legnagyobb arányát; melyek hibás láb, enyhén görbült nyak és növekedési retardáció voltak. FTIR és FT-Raman spektroszkópiai módszerekkel történt előzetes feldolgozás után elmondható, hogy a Dual Gold 960 EC típusú növényvédő szer molekuláris szinten elváltozásokat okozott a csirke embriók máj, illetve agy szövetében.

(Kulcsszavak: tyúk embrió, peszticid, fejlődési rendellenesség)

ABSTRACT

Teratogenicity study of three pesticides in bird embryos

M. ¹Keserű, V. ²Komlósi, J. ²Mink, T. ^{2,3}Fáncsi, R. ¹Szabó, É. ¹Juhász, J. ¹Tavaszi, L. ¹Várnagy

¹University of Veszprém, Georgikon Faculty of Agriculture, Keszthely, H-8360 Deák F. str. 16.

²Chemical Research Center of the Hungarian Academy of Sciences, Budapest, H-1025 Pusztaszeri str. 59-63.

³Faculty of Information Technology, Research Institute of Chemical and Process Engineering University of Veszprém, Veszprém, H-8201 P.O. Box 158, Hungary

⁴Szent István University, Faculty of Veterinary Sciences, Budapest, H-1400 P. O. B. 2.

A 38% dimethoate containing insecticide formulation (BI 58 EC) and a 33% pendimetalin containing herbicide formulation (Stomp 330 EC) and a 960 g/l S-metolachlor containing herbicide formulation (Dual Gold 960 EC) were studied in chicken embryos after single administration of eggs by immersion and injection technique. Treatments were done on the first day of incubation. Applied concentration of pesticides were 0.1% (dimethoate) and 2.05% (S-metolachlor) and 1.25% (pendimetalin) corresponding to that used in plant protection practice. Evaluations were done on day 2-3 and 19 of incubation. Pesticides did not result demonstrable pathological change by the histological processing after the injection and the immersion treatment. The administration of pendimetalin caused the most developmental anomalies – from the early embryogenesis study – after the injection treatment, but following the immersion treatment the numbers of developmental anomalies were equal in the case of all pesticides. The detected anomalies were blood ring, nanosomia and undeveloped vascular system. The injection of pendimetalin and distilled water caused most developmental anomalies – from the painted groups. In case of the immersion treatment the S-metolachlor caused the most of anomalies. The anomalies were curved neck, deformed leg and retarded growth. After the FTIR and FT-Raman determination we concluded that the administration of S-metolachlor resulted changes by immersion and injection technique on molecular level of chicken embryo liver or brain tissues.

(Keywords: chicken embryo, pesticide, developmental anomaly)

BEVEZETÉS

A II. világháború után a vegyi anyagok gyártása és felhasználása jelentősen növekedett. Ez a tendencia világvizonylatban és Magyarországon egyaránt jellemző volt. A termékek között egyre nagyobb arányban voltak jelen a mezőgazdasági felhasználású peszticidek, növényvédő szerek (Bánki, 1976). A széleskörű kemizálás egyre növekvő egészségügyi, állat-egészségügyi, toxikológiai, környezetvédelmi kockázattal járt. Ennek hatására az általában toxikusnak, a felhasználáskor veszélyesnek ítélt növényvédő szerek esetében szükségessé vált a nagyobb biztonságra való törekvés (MÉM Növényvédelmi és Agrokémiai Osztály, 1983).

Ökotoxikológiai és teratológiai tesztlésre laboratóriumi körülmények között jól használható a házityúk embrió a különböző toxikus hatások megítélésére (Kertész és Hlubik, 2002; Várnagy, 1995)

A madárteratológiai vizsgálatok során a leggyakoribb kezelési mód a vizsgálni kívánt anyag injektálással közvetlenül a légkamrába (a termékeny tojásba) történő bejuttatása (Lutz, 1974; Meiniel, 1977; Várnagy, 1995). Amennyiben a vizsgálat során tapasztalható a felhasznált vegyi anyag embriókárosító hatása, mindenképpen szükség van a tojások bemerítéses (bepermetézéssel) kezelésére. Ez a környezetben érvényesülő

hatásokat jobban modellező kezelési mód, azonban hátránya, hogy a peszticidnek csupán az embrióra gyakorolt indirekt hatását jelzi (Lutz és Osterag, 1973; Meinel, 1973; Varga et al., 2002).

Az általunk elvégzett vizsgálat arra irányult, hogy a növényvédelemben széles körben alkalmazott három készítmény, a BI 58 EC (38% dimetoát) rovarölő szer, továbbá két gyomirtó szer, a Dual Gold 960 EC (960 g/l S-metolaklór) és a Stomp 330 EC (33% pendimetalin) esetleges egyedüli embriókárosító hatását feltárja.

ANYAG ÉS MÓDSZER

Vizsgálati anyagok

Kontroll: desztillált víz az injektáláskor; csapvíz a bemelegítéses eljárás esetében.

- BI 58 EC (38% dimetoát hatóanyag tartalom) 0,1%-os vizes emulziója.
- Stomp 330 EC (33% pendimetalin hatóanyag tartalom) 1,25%-os vizes emulziója.
- Dual Gold 960 EC (960 g/l S-metolaklór hatóanyag tartalom) 0,375%-os vizes emulziója a növényvédelmi gyakorlatnak megfelelően.

Kísérleti állat: SHAVER RUSTICBRO (Goldavis Kft. Sármellék) háziyúk embrió.

Keltető: RAGUS^R (Wien) típusú asztali keltető.

Kezelés

A tojások kezelésére közvetlenül a keltetés megkezdése előtt (0. nap) került sor. A kezelések megkezdése előtt a tojásokat véletlenszerűen csoportokba osztottuk törekedve arra, hogy a tojásméret és tömeg tekintetében közel homológ csoportokat képezzünk. Az egyes növényvédő szerek gyakorlati permetlé töménységben kerültek felhasználásra.

Injektálás

Az injektálást megelőzően a légkamra felett, a tojás héján át lyukat fúrtunk, majd ezt követően történt a vizsgálati anyagok 0,1 ml térfogatban történő bejuttatása és a nyílások paraffinnal való lezárása. Az injektálást Ovjector automata adagolóval végeztük. A kezelés befejeztével a tojásokat visszahelyeztük a keltetőgépbe.

Bemerítés

A tojásokat a vizsgálati anyagokból készült 37 °C-os hőmérsékletű emulziókba helyeztük 30 perces időtartamra, majd a folyadék lecsepegtetése után visszahelyeztük azokat a keltetőgépbe.

Feldolgozás

A feldolgozás két eltérő időszakban történt a kísérlet során. Az embriók egy részéből a keltetés 2. és 3. napján tartós preparátumot készítettünk a korai fejlődési stádium vizsgálata céljából (Sinkovitsné és Benkő, 1993). A többi tojást a kelés előtt két nappal, a keltetés 19. napján dolgoztuk fel az alábbiak alapján: 1. szövettani feldolgozás (Vetési, 2002) céljára mintát vettünk a májból és a hosszú nyakizomból (értékelés fénymikroszkóppal, festés: hematoxin-eozin módszerrel); 2. az embriók csontvázrendszerében az esetlegesen előforduló fejlődési rendellenességek kimutatására festési eljárást alkalmaztunk (Dawson, 1926); 3. FTIR és FT-Raman spektroszkópiai módszerekkel történő feldolgozás céljára szövettani mintát vettünk a májból és az agyvelőből, hogy a növényvédő szer molekuláris szinten okozott esetleges következményeit kimutassuk (Kalasinsky, 2005).

Spektroszkópiai mérési módszerek

A máj és agyszövet minták liofilizálását a SOTE Központi Izotóp laboratóriumában végezték el. Az infravörös méréseket egy Varian (Digilab) FTS-60 típusú infravörös spektrométerrel végeztük, és egy Golden Gate feltét alkalmazásával reflexiós ATR méréseket végeztünk. Az infravörös mérések 4 cm⁻¹-es felbontással, 256 scan számmal és 1-es érzékenységgel lettek elvégezve.

A Raman méréseket Nicolet Raman 950, illetve Varian (Digilab) dedikált Raman spektrométerrel végeztük. A mérések paraméterei a következők voltak: ~380mW lézerteljesítmény és 128 scan szám.

EREDMÉNY ÉS ÉRTÉKELÉS

Szövetteni feldolgozás

A májban az ép parenchimájú hepatociták jól elkülönültek. A citoplazma sok apró vakuolumot tartalmazott. A sejthatárok épek, a szinuszoidok közepes tágasságúak voltak, a sejtmagok jól festődtek.

A nyakizomban a miofibrillumok jól elkülönültek, a harántcsikolat megfelelő módon látható volt, a sejtmagok jól festődtek.

A kezelt embriókban – injektálásos és a bemerítéses eljárás vonatkozásában egyaránt – sem a hosszú nyakizomban sem a májban szövettani vizsgálattal kimutatható anyaghatásra utaló elváltozást nem tapasztaltunk a fénymikroszkópos értékeléskor.

Csontvázfestéssel történt feldolgozás

A kezeléseket követően csak a desztillált víz és a Stomp 330 EC felhasználásakor emelkedett egyértelműen az alkalmazott festési technikával kimutatható rendellenességek száma (3) az injektálásos eljárás során (1. táblázat). A bemerítés esetében csak a Dual Gold 960 EC alkalmazása eredményezte a fejlődésbeli eltérések legmagasabb számát (3), a többi csoport esetében az anomáliák aránya alacsony szinten maradt (4. táblázat). Fejlődési rendellenességként a hibás láb, az enyhén görbült nyak és a növekedési retardáció jelentkezett (2., 5. táblázat) sporadikusan (3., 4. ábra).

1. táblázat

Az alkalmazott peszticidek madárteratológiai vizsgálata során tapasztalt fejlődési rendellenességek száma a csontvázfestett embriók esetében (injektálásos kezelés)

Kezelt csoportok (1)	Deformációk száma/vizsgált embriók száma (2)
Kontroll	3/10
2,05% Dual Gold 960 EC (960 g/l S-metolaklór)	2/10
1,25% Stomp 330 EC (33% pendimetalin)	3/10
0,1% BI 58 EC (38% dimetoát)	2/10

Table 1: Number of developmental anomalies from the teratogenicity test of applied pesticides after single administration (injection treatment)

Treated group(1), Developmental anomalies no./total embryos - painted with Dawson technique(2)

2. táblázat

Az alkalmazott peszticidek madárteratológiai vizsgálata során tapasztalt fejlődési rendellenességek típusai a csontvázfestett embriók esetében (injektációs kezelés)

Kezelt csoportok (1)	Fejlődési rendellenességek típusai (2)
Kontroll	Enyhén görbült nyak (2) Növekedési retardáció (1)
2,05% Dual Gold 960 EC (960 g/l S-metolaklór)	Hibás láb (1) Növekedési retardáció (1)
1,25% Stomp 330 EC (33% pendimetalin)	Hibás láb (1) Növekedési retardáció (1) Enyhén görbült nyak (1)
0,1% BI 58 EC (38% dimetoát)	Hibás láb (1) Növekedési retardáció (1)

Table 2: Type of developmental anomalies from the teratogenicity test of applied pesticides after single administration (injection treatment)

Treated group(1), Type of developmental anomalies – embryos painted with Dawson technique(2)

3. táblázat

Az alkalmazott peszticidek madárteratológiai vizsgálata során diagnosztizált fejlődési rendellenességek típusai (korai embrionális fejlődés, injektációs kezelés)

Kezelt csoportok (1)	Fejlődési rendellenességek típusai (2)		
	*2. nap	*3. nap	Σ
Kontroll	-	Gyengén fejlett érhalózat (2)	2
2,05% Dual Gold 960 EC (960 g/l S-metolaklór)	Fejletlen test (1)	Fejletlen test (1)	2
1,25% Stomp 330 EC (33% pendimetalin)	Vérgyűrű (1)	Fejletlen test (1) Gyengén fejlett érhalózat (1)	3
0,1 % BI 58 EC (38% dimetoát)	-	-	-

*A vizsgált embriók száma mindig 5 volt,

Table 3: Type of developmental anomalies from the early embryogenesis study of applied pesticides after single administration (injection treatment)

Treated group(1), Type of developmental anomalies 2-3 day of incubation(2)

4. táblázat

Az alkalmazott peszticidek madárteratológiai vizsgálata során tapasztalt fejlődési rendellenességek száma a csontvázfestett embriók esetében (bemerítéses kezelés)

Kezelt csoportok (1)	Deformációk száma/vizsgált embriók száma (2)
Kontroll	1/10
2,05% Dual Gold 960 EC (960 g/l S-metolaklór)	3/10
1,25% Stomp 330 EC (33% pendimetalin)	1/10
0,1% BI 58 EC (38% dimetoát)	2/10

Table 4: Number of developmental anomalies from the teratogenicity test of applied pesticides after single administration (immersion treatment)

See table 1(1-2)

5. táblázat

Az alkalmazott peszticidek madárteratológiai vizsgálata során tapasztalt fejlődési rendellenességek előfordulása a csontvázfestett embriók esetében (bemerítéses kezelés)

Kezelt csoportok (1)	Fejlődési rendellenességek típusai (2)
Kontroll	Enyhén görbült nyak (1)
2,05% Dual Gold 960 EC (960 g/l S-metolaklór)	Enyhén görbült nyak (2) Hibás láb (1)
1,25% Stomp 330 EC (33% pendimetalin)	Enyhén görbült nyak (1)
0,1 % BI 58 EC (38% dimetoát)	Enyhén görbült nyak (1) Hibás láb (1)

Table 5: Type of developmental anomalies from the teratogenicity test of applied pesticides after single administration (immersion treatment)

See table 2(1-2)

Korai embrionális fejlődési stádium vizsgálata

A korai fejlődési stádium vizsgálatára készített tartós preparátumok fénymikroszkópos értékelése során az injektálásos eljárás esetében legtöbb anomáliát (3 db) a Stomp 330 EC-vel kezelt csoport szolgáltatott (3. táblázat). A bemerítéses módszernél a rendellenességek mindhárom peszticid esetében azonos számban (2) jelentkeztek (6. táblázat). Az elváltozások között a vérgyűrű megjelenését, az érhálózat, valamint a test fejlődésbeli elmaradását (nanoszómia) tapasztaltuk (3-6. táblázat).

6. táblázat

Az alkalmazott peszticidek madárteratológiai vizsgálata során diagnosztizált fejlődési rendellenességek típusai (korai embrionális fejlődés, bemerítéses kezelés)

Kezelt csoportok(1)	Fejlődési rendellenességek típusai(2)		
	*2. nap	*3. nap	Σ
Kontroll	-	Vérgyűrű (1)	1
2,05% Dual Gold 960 EC (960 g/l S-metolaklór)	Fejletlen test (1)	Gyengén fejlett érhalózat (1)	2
1,25% Stomp 330 EC (33% pendimetalin)	Fejletlen test (1)	Gyengén fejlett érhalózat (1)	2
0,1% BI 58 EC (38% dimetoát)	-	Vérgyűrű (1) Fejletlen test (1)	2

*A vizsgált embriók száma mindig 5 volt.

Table 6: Type of developmental anomalies from the early embryogenesis study of applied pesticides after single administration (immersion treatment)

See table 3 (1-2)

FTIR és FT-Raman spektroszkópiai módszerekkel történt feldolgozás

Az előzetes spektroszkópiás mérések célja az volt, hogy az egyes növényvédő szerek molekuláris szinten indukált esetleges változásainak tendenciájára vonatkozóan tájékozódjunk, és amennyiben az adott peszticid károsító hatása beigazolódik, tervezzük a vizsgálat nagyobb mintaszámmal való elvégzését, adatszerű összehasonlítását és közlését.

A jelen módszerrel elvégzett előzetes vizsgálatok során azt tapasztaltuk, hogy a Dual Gold 960 EC-vel kezelt embriók liofilezett májának vizsgálata során, jól látható színképi eltérések mutatkoztak a kezelt és a kontroll csoport mintáinak színképei között, mind a bemerítéses (1. ábra), mind az injektálásos kezelési technika alkalmazása után. A bilirubin és a koleszterin szintváltozására következtítettünk a színképekből. Míg a bilirubin szintje nőtt, addig a koleszterin esetében csökkenést tapasztaltunk.

Az agymintáknál a vizsgálat során kapott adatok értékelésekor nem kaptunk olyan jól látható eredményt (2. ábra), mint a májminták esetében, de bizonyos sávintenzitás eltérés itt is megjelenik (Severcan et al., 2000). A Stomp 330 EC és a BI 58 EC esetében a szerek hatására utaló molekuláris szinten jelentkező elváltozást, jól látható színképi eltérést nem tapasztaltunk egyik kezelési mód esetében sem.

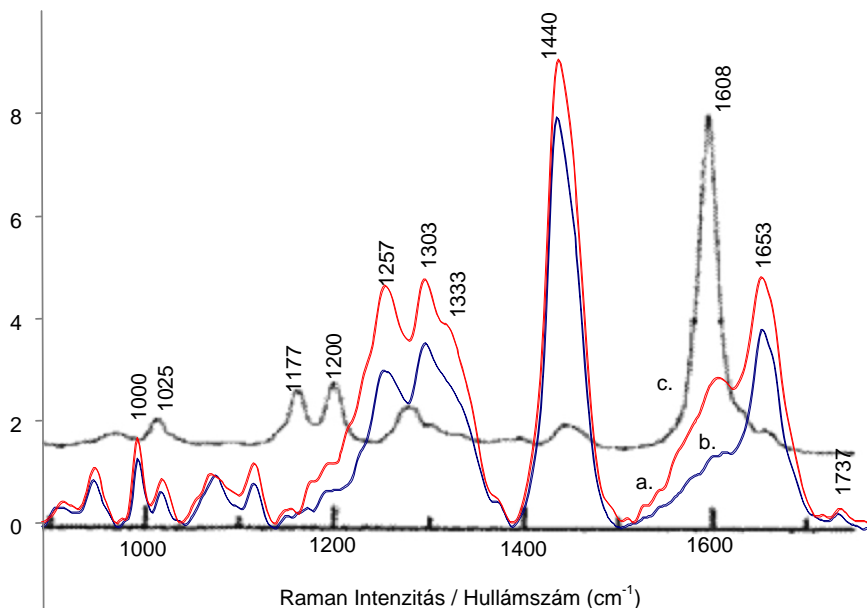
KÖVETKEZTETÉSEK

A peszticidek egyedi méreghatásának vizsgálata során megállapítható mindkét feldolgozási időpontra vonatkozóan, hogy a gyakorlati expozíciós viszonyokat jobban modellező bemerítéses kezelés esetében a Dual Gold 960 EC felhasználásával egyértelműen emelkedett a fejlődési rendellenességek száma, míg az injektálásnál az anomáliák legmagasabb számban a Stomp 330 EC-vel kezelt csoportban jelentkeztek a csontvázfestés és a tartós preparátumok vonatkozásában egyaránt.

A szövettani feldolgozás – az injektálásos és a bemerítéses eljárásnál egyaránt – kimutatható anyaghatásra utaló elváltozást nem eredményezett.

1. ábra

FTIR és FT-Raman spektroszkópiai módszerekkel történt feldolgozás eredménye májszövetben bemelegítéses kezelésnél



a - Piros (red) - S-metolachlor (*S-metolachlor*) - Dual Gold 960 EC; b - Kék (blue) – Kontroll (Kontroll); c - Szürke (grey) – Irodalmi referencia (máj) szinkép (*Literary reference spectrum /of liver/*) – *Wolthius et al.*, 1999.

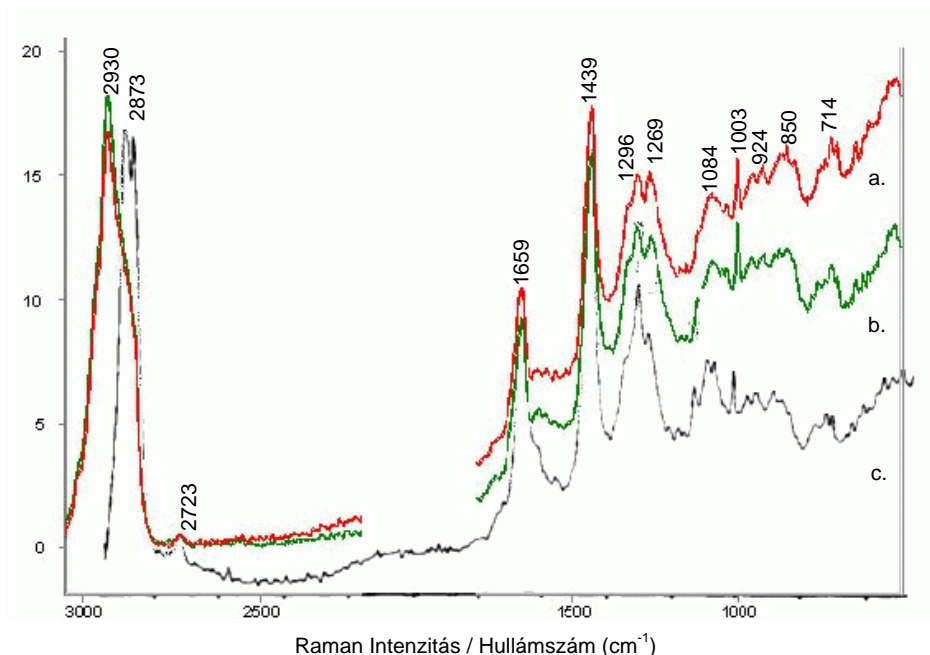
Figure 1: The FTIR and FT-Raman determination at liver by immersion technique

FTIR és FT-Raman spektroszkópiai módszerekkel történt értékelés után végső következtetésként elmondható, hogy csak a Dual Gold 960 EC típusú növényvédő szer okozott molekuláris szinten elváltozást a csirke embriók máj, illetve agy szöveteiben koleszterinszint-csökkenést és bilirubinszint-növekedést tapasztaltunk, ami az alábbiak szerint értelmezendő.

- A koleszterin előfordul minden sejtben és a vérplazmában is, de novo állandó bioszintézis folyik. A máj parenchima sejtjeinek károsodásakor (toxikózis, elhalás) csökken a máj koleszterintartalma. (*Mendel et al.*, 1949; *Feldman és Grantham*, 1964).
- A hemoglobinnál az RHS-sejtekben képződik a pusztuló vörösvértestek lebontásakor az indirekt bilirubin, amely a májban jelenik meg (*Wolthius et al.*, 1999). Egyértelműen kimutatható volt, hogy a keletkezett bilirubin koncentrációjának növekedése összefügg az adott (Dual Gold 960 EC) növényvédő szer alkalmazásával. Toxikus hatás miatt a máj a normális mennyiségben képződő indirekt bilirubint nem tudja kellő mértékben feldolgozni (*Várnagy*, 2002). Mindez azonban a szakirodalomban nem embrionális szervezetre leírt folyamat, amit a jelen vizsgálat eredménye is alátámaszt. Az embrionális vér vizsgálata és a spektroszkópos mérés összekapcsolása további kutatási irány lehet.

2. ábra

FTIR és FT-Raman spektroszkópiai módszerekkel történt feldolgozás eredménye agyszövetben injektálásos kezelésnél



a - Piros (red) - S-metolachlor (*S-metolachlor*); b - Zöld (green) – Kontroll (Kontroll); c - Szürke (grey) - Irodalmi referencia (agy) szinkép (*Literary reference spectrum /of brain/*) – Krafft et al., 2005.

Figure 2: The FTIR and FT-Raman determination at brain by injection technique

Az előzetes mérések eredményei alapján arra következtettünk, hogy molekuláris szinten jelentkezett növényvédő szer okozta változások alaposabb megismerésére szükséges egy nagyobb mintaszámmal beállított kísérletet, és adatszerű összehasonlítást elvégezni, így pontosabb képet kaphatunk az esetleges káros hatásokra vonatkozóan. A továbbiakban célszerű volna elvégezni a koleszterin májszövetben való kimutatását hisztokémiai módszerrel, és az így kapott eredményt összevetni a spektroszkópiás mérések eredményeivel.

A gyakorlatban használatos ökotoxikológiai vizsgálati módszerek elsősorban csak az egyedi méreghatás vizsgálatára szorítkoznak, ezért a növényvédő szerek interakciós hatásaira vonatkozó adatok, különösen madár szervezetekben hiánypótlónak tekinthetők. Tervezzük a jelen tanulmányt kiegészíteni a vizsgált peszticidek együttes méreghatás vizsgálatával. Az általunk háziyúkon elvégzett madárteratológiai vizsgálat eredményei felhasználhatók más madár fajok esetleges mérgezési veszélyének jellemzésére, azonban a vadmadár fajok fokozott érzékenysége miatt javasolható ugyanezen vizsgálatok fácánon, japán fürjön vagy vadkacsán történő elvégzése is.

3. ábra

Az alkalmazott peszticidek madárteratológiai vizsgálata során (a csontvázfestett embriók esetében) tapasztalt fejlődési rendellenesség (görbült nyak)

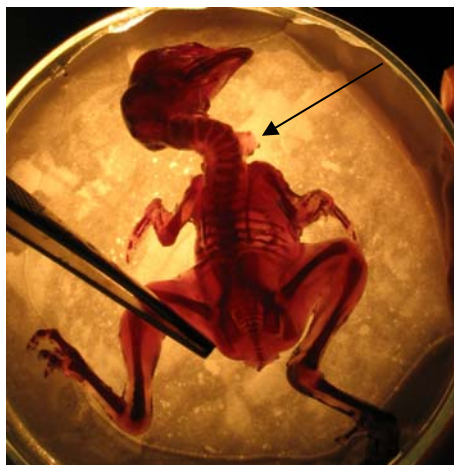

Figure 3: Type of developmental anomalies from the teratogenicity test after the painting (curved neck)

4. ábra

Az alkalmazott peszticidek madárteratológiai vizsgálata során (a csontvázfestett embriók esetében) tapasztalt fejlődési rendellenesség (végtag deformitás)



Figure 4: Type of developmental anomalies from the teratogenicity test after the painting (deformed leg)

IRODALOM

- Bánki L. (1976). Egy peszticid kifejlesztése mint komplex tudományos feladat. *Medicina Könyvkiadó, Budapest*, 17., 18., 27.
- Dawson, A.B. (1926). A note on the staining of the skeleton of cleared specimens with alizarin red. *S. Stain. Tech.*, 1. 123-124.
- Feldman, G.L., Grantham, C.K. (1964). *Poultry Sci.*, 43. 150-153. In: *Biochemistry of the avian embryo* (Eds.: Romanoff, A.L., Romanoff, A.J.) John Wiley and Sons, New York, 1967. 70. 82.
- Kalasinaky, K.S., Kalasinaky, V.F. (2005). Infrared and Raman microspectroscopy of foreign materials in tissue specimens. *Spectrochimica Acta, Part A* 61. 1707-1713.
- Kertész V., Hlubik I. (2002). Plasma ALP activity and blood PVC value changes in chick fetuses due to exposure of the egg to different xenobiotics. *Envir. Poll.*, 117. 323-327.
- Krafft, C., Neudert, L., Simat, T., Salzer, R. (2005). Near infrared Raman spectra of human brain lipids. *Spectrochimica Acta, Part A* 61. 1529-1535.
- Lutz, H. (1974). Pesticides et reproduction chez les homeothermes. *Bull. Soc. Zool. France*, 1. 49-50.
- Lutz, H., Lutz-Osterag, Y. (1973). Pesticides, tératogénes et survie chez les oiseaux. *Arch. Anat. Hist. Embr.*, 56. 65-68.
- Mandel, P., Bieth, R., Stoll, R. (1949). *Compt. Rend. Soc. Biol.*, 143. 1224-1226. In: *Biochemistry of the avian embryo* (Eds.: Romanoff, A.L., Romanoff, A.J.) John Wiley and Sons, New York, 1967. 82.
- Meiniel, R. (1973). L'action tératogène d'un insecticide organophosphoré (le parathion) chez l'embryon d'oiseau. *Arch. Anat. Hist. Embr. Norm. et Exp.*, 56. 233-234.
- Meiniel, R. (1977). Teratogenesis of axial abnormalities induced by an organic phosphorus insecticide (parathion) in the bird embryo. *Wilhelm Roux's Arch.*, 181. 41-63.
- MÉM Növényvédelmi és Agrokémiai Osztály (1983). Útmutató a növényvédő szerek engedélyezéséhez szükséges adatok szolgáltatásáról. Budapest.
- Severcan, F., Toyran, N., Kaptan, N., Turan, B. (2000). Fourier transform infrared study of the effect of diabetes on rat liver and heart tissues in the C-H region. *Talanta*, 53. 55-59.
- Sinkovitsné H.I., Benkő Z. (1993). Foszforsavészterek hatása a csirkeembrió fejlődésére. *Állattani közlemények*, 79. 95-103.
- Varga, T., Hlubik, I., Várnagy, L., Budai, P. (2002). Residues of fenitrothion in chick embryos following exposure of fertile eggs to this organophosphorus insecticide. *Rev. Méd. Vét.*, 153. 275-278.
- Várnagy, L. (1995). Teratogenicity testing of pesticides on bird fetuses. *Hung. Agr. Res.*, 2. 30-33.
- Várnagy L. (szerk.) (2002). *Állategészség-védelem. Mezőgazda Kiadó, Budapest*, 79.
- Vetési F. (2002). *Állatorvosi hisztopatológia. Veterinary Histopathology. Mezőgazda Kiadó, Budapest*, 7-16.
- Wolthius, R., M. Van Aken, Bruining, H.A., Puppels, G.J. (1999). Raman spectroscopic characterization of liver. *SPIE* 3608. 2-6.

Levelezési cím (*corresponding author*):

Keserű Mihály

7100 Szekszárd, Hunyadi u. 3. 3/2.

Tel: 06-20-32-26-356

e-mail: keserumihaly@freemail.hu